

Bone Harvesting— nice and easy

Autoren_Dr. Dr. Steffen Hohl, Dr. Anne Sophie Brandt Petersen

Abb.1 und 2_ Ausgangssituation in Regio 031,041. Es handelt sich um einen Zustand drei Monate nach Entfernung der Zähne 31, 41. In Regio 041 ist die vestibuläre Lamelle komplett kolabiert.

Abb. 3_ Deutlich sichtbarer dreiwandiger Knochendefekt in Regio 031 vestibulär.

Abb. 4_ Nach Bohrung des Implantatschächte zeigt sich die Regio 031 deutlich atrophiert.

Abb. 5_ Mittels Kondensatoren werden die Implantatschächte aufgedehnt und der periimplantäre Knochen kondensiert.

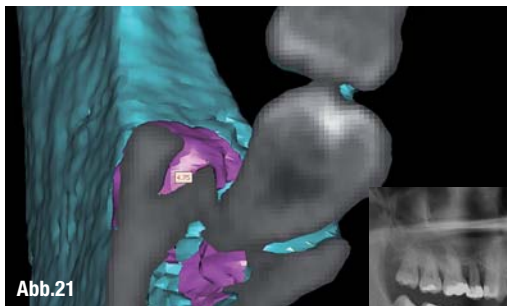
Abb. 6_ Implantatinsertionen in den Regionen 031,041. In regio 031 ist ersichtlich, dass eine vestibuläre Augmentation erfolgen muss.

Abb. 7_ Der Implantatkörper in regio 031 muss vestibulär zu ca. zwei Drittelseiner Oberfläche mit autologem Knochen umlagert werden.

Abb. 8_ Retromolare Stichinzision mit einem 11er Skalpell.

Abb. 9_ Ein konventioneller Implantatbohrer wird durch die Stichinzision direkt im Bereich der Linea obliqua zur Bohrung eingesetzt. Ein „two Spade drill“ ist hervorragend geeignet zur Knochengewinnung.

Abb. 21_ DVT vom Entnahmedefekt.



Einleitung

Der Wunsch, körpereigenen Knochen zu verwenden um anderenorts neuen Knochen aufzubauen, ist schon fast so alt wie die Menschheit selbst. Man bezeichnet dieses Vorgehen als autologe Knochentransplantation.

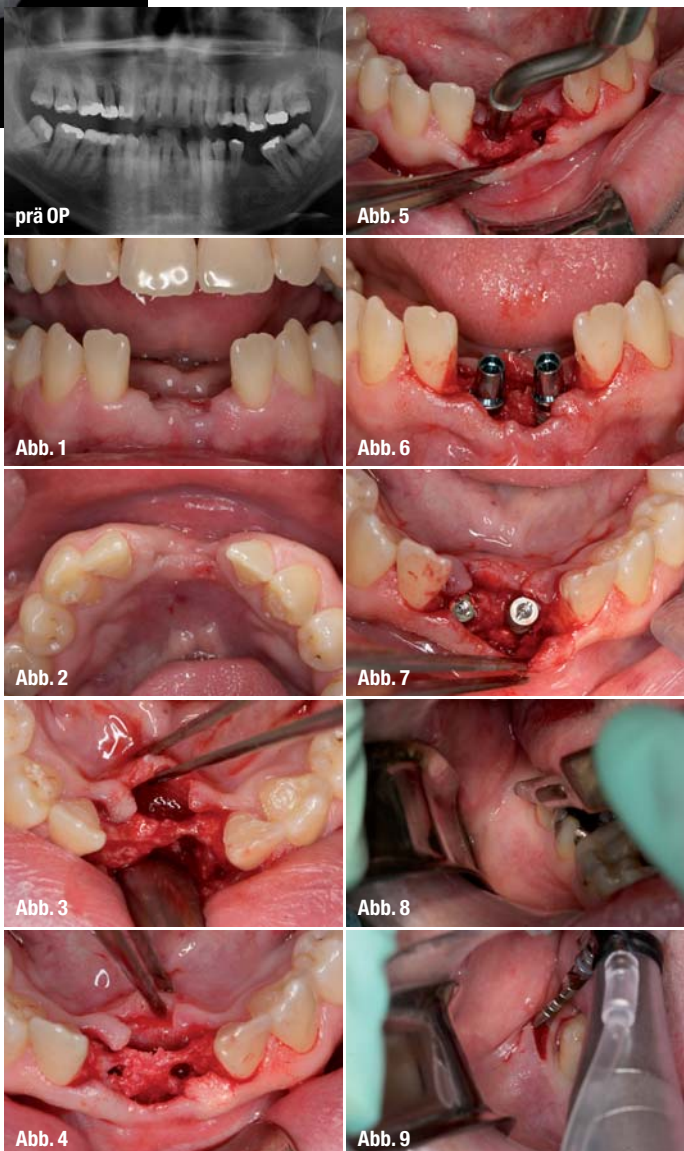
Beim autologen Knochentransfer findet die Knochenentnahme am selben Organismus statt, wie die Knocheneinlagerung.

Die körpereigenen Knochenzellen besitzen die größte Potenz zur Knochenneubildung und gelten als Goldstandard in der oralen Augmentationschirurgie. Als Spenderregionen gelten: der Tuber maxillae, der Retromolarenbereich, die Kinnregion oder der Beckenkamm, bzw. Rippe oder das Schienbein.

Die Gewinnung in erforderlicher Menge ist manchmal aufwendig (größere chirurgische Eingriffe, stationärer Aufenthalt) und mit gewissen Problemen behaftet, besonders dann, wenn er aus mundhöhlenfernen Regionen (z.B. Beckenkamm) stammt. Die beste Akzeptanz bei Patienten hat die

Entnahme von autologen Knochen aus dem Retromolarenbereich.

Besonders in der Implantologie sind in mehr als 75 % aller Fälle laterale Augmentationen nötig. Diese aug-



mentativen Maßnahmen erfordern meistens geringe Knochenvolumina von weniger als 0,3 mg. Wenn intraoperativ die Entscheidung getroffen wird, dass eigener Knochen des Patienten entnommen werden muss, stellt sich in der Regel die Frage: „Aus welcher Region wird Knochen entnommen und wie kann er schnell gewonnen werden?“

Die retromolare Region wird hier in mehr als 70% aller Fälle gewählt. Bisher wurden hier ausschließlich Knochenblöcke entnommen.

_Falldarstellung

Der 36-jährige Patient wünscht aufgrund seiner sonst intakten Bezahnung, dass die Zahnlücken in den Regionen 031,041 implantologisch versorgt werden.

Es stellt sich in dieser Situation allerdings die Frage, ob die Implantationen und die nötige Augmentation des crestalen Kiefers synchron erfolgen können.

Geplant wurde für den Patienten die Anlagerung von autologem Knochen, vorwiegend in Regio 031 vestibulär. Als Spenderareal kam hierfür die retromolare Region rechts infrage bzw. der Tuberbereich rechts. Dem Patienten konnte präoperativ zugesichert werden, dass ein Entnahmedefekt zur

Knochengewinnung, nur mit geringer Beschwerdesymptomatik einhergehen würde.

Intraoperativ wurde zunächst mit der crestalen Schnittführung im Bereich 031 und 041 begonnen. Nach Bildung eines minimalinvasiven Mukoperiostlappens zeigte sich besonders die Region 031 stark von vestibulär atrophiert. Es wurden zunächst die Implantatbohrungen angelegt und mittels Bone Condenser die Bohrschäfte erweitert bzw. der periimplantäre Knochen kondensiert. Anschließend wurden die Implantatkörper inseriert. Hier zeigte sich, dass das Implantat in Regio 031 an seiner vestibulären Seite zu zwei Drittel exponiert war. Beide Implantate waren primär stabil.

Nach Abmessung des fehlenden Knochenvolumens, wurde retromolar rechts eine Stichinzision durchgeführt.

Dann wurde ein konventioneller Implantatbohrer durch die Schleimhautdecke geführt und exakt 9 mm tief gebohrt. Beim Zurückziehen des Bohrers konnte bereits Knochenmehl aserviert werden. Zusätzlich konnte mit einem Miniexkavator weiterer spongiöser Knochen gewonnen werden.

Der Transplantatknochen konnte in idealer Art und Weise an die Implantatkörper angelagert werden. Abschließend wurde eine dünne Kollagenmembran zur

Abb. 10_ Knochengewinn durch einfache Schaftbohrung mit dem konventionellen „two Spade drill“.

Abb. 11_ Zusätzliche Knochengewinnung durch Aushöhlen der Schaftlochbohrung in der Linea obliqua mit dem Excavator.

Abb. 12_ Implantate und autologe Knochenaugmentationen in situ.

Um dieses Ergebnis zu erzielen, war lediglich eine Bohrung retromolar nötig!

Abb. 13_ Abdeckung der Implantate und Augmentate durch eine einfache Kollagenmembran.

Abb. 14 und 15_ Die Stichinzision der retromolaren Entnahmeregion wird mit Cyanoacrylat verklebt. Hierdurch entsteht für den Patienten nur ein mikroskopisch kleiner Entnahmedefekt.

Abb. 16 und 17_ Mit resorbierbarem Nahtmaterial wird das Weichgewebe in der Implantatregion verschlossen.

Die Nachbarzähne 43, 42, 32, 33 werden lingual angeätzt.

Abb. 18 und 19_ Eingliederung eines Marylandprovisoriums, direkt nach dem augmentativ-implantologischen Eingriff.

Abb. 20_ DVT vom Entnahmedefekt.

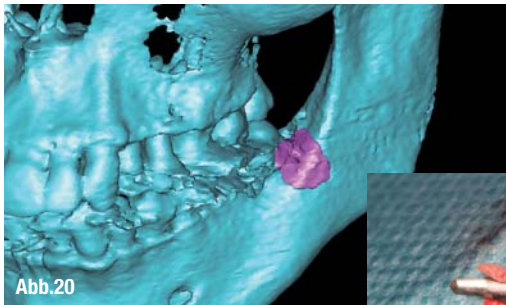


Abb.20

vollständigen Abdeckung aufgebracht. Die Weichgewebsdefekte wurden mit resorbierbaren Materialien verschlossen. Die Stichinzision retromolar wurde mit Cyanoacrylat verklebt. In Regio 031/041 wurde der Wundverschluss mittels resorbierbarem Nahtmaterial und horizontalen Matratzennähten durchgeführt. Abschließend konnte als provisorische Restauration ein Marylandprovisorium eingeklebt werden, das zusätzlich für eine schöne Weichgewebsstabilisierung sorgte.

Abschließend wurde eine digitale Volumentomografie (DVT) erzeugt um den Entnahmedefekt zu evaluieren und das augmentative Ergebnis zu dokumentieren.

Zusammenfassung

Die autologe Knochen transplantation stellt den Goldstandard in der oralen Augmentationschirurgie dar. Besonders bei Implantatoperationen zeigt sich oft erst intraoperativ, dass eine geringe Menge autologer Knochen zur Augmentation benötigt wird. In dieser Situation ist dann oft schnelles Handeln angezeigt. Die retromolare Region wird hierfür am häufigsten frequentiert. Da den Patienten ein möglichst geringer Dyskomfort durch die Knochenentnahme entstehen soll, sind minimalinvasive Vorgehensweisen, dann das Mittel der Wahl. Die dargestellte Technik ist eine neue Methode, welche durch ihre minimalinvasiven und einfachen Eigenschaften überzeugt. Gerade für Augmentatplanungen mit Volumina bis 0,5mg ist die gezeigte Vorgehensweise ideal. Natürlich lassen sich auch größere Knochen volumina durch diese minimalinvasive Methode gewinnen. Unter Verwendung von Klebetechniken lassen sich Weichgewebe dezent und für die Patienten unmerklich verschließen.

Durch das Einbeziehen von moderner 3-D-Diagnostik (DVT) lassen sich minimalinvasive Verfahren in der Implantologie perfekt planen und durchführen.

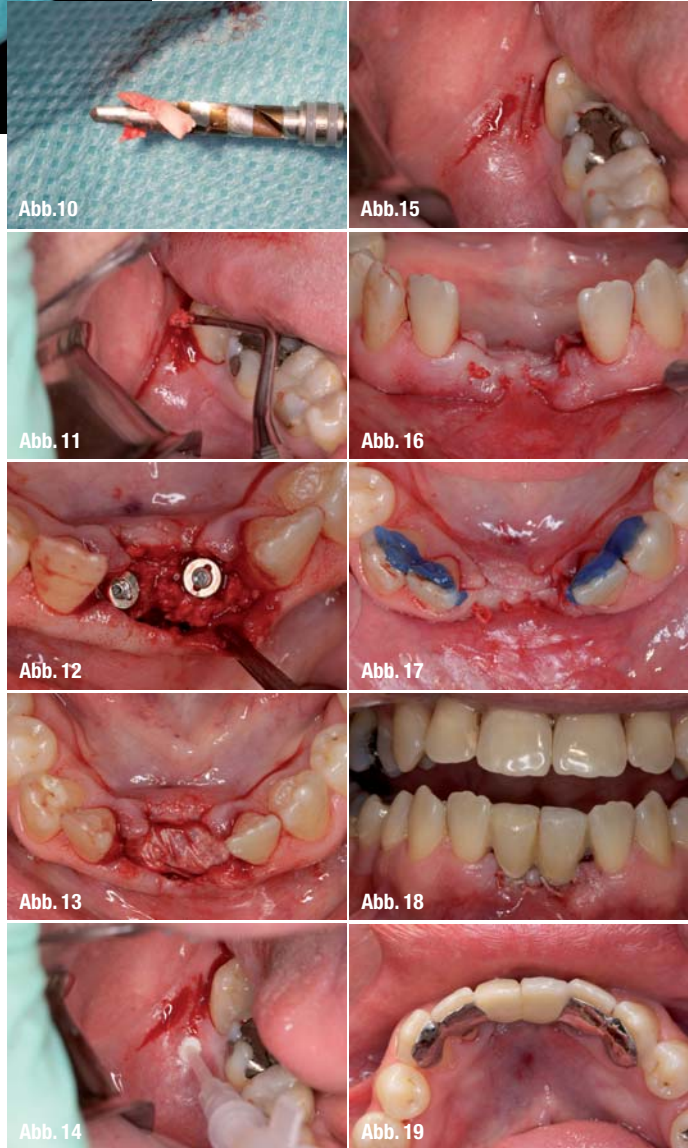


Abb.10

Abb.15

Abb.11

Abb.16

Abb.12

Abb.17

Abb.13

Abb.18

Abb.14

Abb.19

Kontakt

cosmetic
dentistry

Dr. Dr. Steffen Hohl

DIC Dental Implant Competence
Estetalstr. 1
21614 Buxtehude
www.dr-hohl.de

Dr. Anne Sophie Brandt Petersen

Tandlaegerne i Kogade
Kogade 4
6270 Tønder, Dänemark
www.dentist.dk